

IPL




Láser y Luz Pulsada

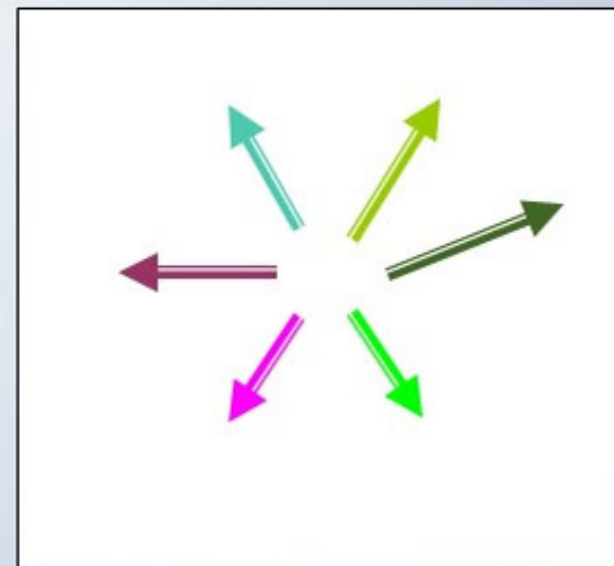
La Luz Pulsada es...



NO COHERENTE



AMPLIO ESPECTRO



DIFUSA

INDICACIONES

| IPL-Sq LUZ PULSADA INTENSA | IPL-Sq LUZ PULSADA INTENSA |
|--|-------------------------------|
| ACNE VULGARIS | X |
| ACNE ACTIVO | X |
| LACRIMAS EN GENERAL | X |
| REDUCCIÓN DEL ERITEMA EN POST-CIRUGÍA o POST TRAUMATISMO | X |
| ECZEMA o VITILIGO | X |
| VITILIGO | X |
| TRATAMIENTO DE CONTROL PSORIASIS | X |
| LESIONES PIGMENTADAS EN GENERAL | X |
| LACRIMAS PECAS | X |

INDICACIONES

| IPL-Sq LUZ PULSADA INTENSA | IPL-Sq LUZ PULSADA INTENSA |
|-----------------------------------|-------------------------------|
| MANCHAS VASCULARES | X |
| ANGIOMA CAVERNOSO | X |
| ANGIOMA RUBÍ | X |
| ANGIECTASIAS FACIALES | X |
| ROSEACEA ERITEMATOSA | X |
| ANGIOMA EN GENERAL | X |
| LUS EN GENERAL | X |
| LUS SPILUS (MANCHA SOBRE MANCHAS) | X |
| MANCHAS CAFÉ CON LECHE | X |

INDICACIONES

| IPL-Sq LUZ PULSADA INTENSA | IPL-Sq LUZ PULSADA INTENSA |
|--------------------------------|-------------------------------|
| ACROLODERMIA CIVATTE | X |
| ANGIECTASIAS GENERAL | X |
| RUGAS FINAS Y DE EXPRESION | X |
| FOTO BIOESTIMULACION | X |
| RUGAS PERIORALES | X |
| RUGAS PERIORBITALES | X |
| ERISIPÉLIDAS ROJAS | X |
| EPILACIÓN TODOS LOS FOTOTIPOS | X |
| ERISIPÉLIDAS PSEUDOFOLICULITIS | X |

INDICACIONES

| IPL-Sq LUZ PULSADA INTENSA | IPL-Sq LUZ PULSADA INTENSA |
|--------------------------------|-------------------------------|
| LACUNAS SENILES O SOLARES | X |
| LACUNAS VINO DE OPORTO | X |
| ROSEACEA TRATAMIENTO Y CONTROL | X |
| DERMATITIS ACTÍNICA | X |
| DERMATITIS ATÓPICA | X |
| ERITEMA SOLAR | X |
| LACUNAS HEMANGIOMAS | X |